PLANTARI E METATARSALGIE

27 aprile 2014

Metatarsalgie, quando il dolore "prende piede"

Dr Ottorino Catani

Con l'argomento plantari siamo consapevoli di entrare in un campo minato.

Oggi sembra patrimonio di chiunque poter prescrivere e costruire fisicamente un plantare.

Posturologi, tecnici ortopedici, chirurghi vascolari, podologi, osteopati ,ortopedici, provenendo da esperienze diverse ed eterogenee, offrono sul mercato differenti soluzioni su determinate patologie del piede e non solo.

Esistono plantari di correzione, plantari di sostegno,,plantari anatomici e plantari propiocettivi.

Anche se ci sembra un po' ardito condividere l'idea che determinate patologie del rachide vertebrale ,come i suoi dismorfismi, o addirittura problematiche viscerali e psico somatiche, possano beneficiare dell'utilizzo di una ortesi plantare, magari con l'implementazione di sofisticati marchingegni (magneti,cunei massaggianti ecc) è indubbio che lo studio dell'appoggio del piede al suolo oggi ,può godere di diversi contributi multidisciplinari.

Resta il fatto che la nostra esperienza, in questo settore, parte e si struttura nello studio fisiopatologico del piede doloroso attraverso una visione fondamentalmente biomeccanica, che rispetti i criteri di riproducibilità dei risultati e che goda di un riscontro rigorosamente scientifico.

metatarsalgie, quando il dolore "prende piede"

E proprio da un articolo scientifico di recentissima pubblicazione (***Comparison of the pressure-relieving properties of various types of forefoot pads in older people with forefoot pain Pei Y Lee1, Karl B Landorf12*, Daniel R Bonanno12 and Hylton B Menz12***) pubblicato in questo mese (Aprile 2014) presso il "**Journal of Foot and Ankle Research**" parte la nostra disamina.

In tale articolo, alcuni studiosi ortopedici australiani hanno dimostrato come possa risultare efficace ,nel trattamento del dolore metatarsale (specie dei pazienti anziani) la giusta e precisa collocazione di determinate spinte e scarichi plantari.

In particolare , tutte quelle metatarsalgie sostenute da alterazioni degenerative, e non, del metatarso che riconoscono una modifica patologica dell'architettura dell'avampiede possono beneficiare di sostegni o scarichi efficacemente posizionati in un plantare personalizzato.

Quando parliamo di plantare personalizzato ci riferiamo alla costruzione di una ortesi "appositamente" fabbricata sulle caratteristiche del piede da trattare (e non di quei plantari preconfezionati in base al numero di scarpa del piede).

Lo studio di un' impronta su carta carbone o ancor meglio su un calco in gesso permette di stabilire dove si concentrano i maggiori carichi e le maggiori pressioni del piede.

Lo studio baropodometrico (**fig. 1**) inoltre consente di stabilire ulteriormente lo spostamento di tali carichi in dinamica

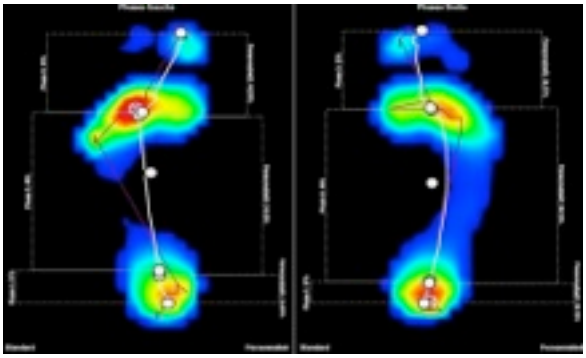

fig. 1

durante il passo.

Insomma, uno studio appropriato del piede e del passo consente non solo di verificare dove patologicamente si concentrano i carichi maggiori dell'avampiede ma anche di stabilire dove

Antichissimi plantari Egizi (Museo Nazionale di Napoli)

metatarsalgie, quando il dolore "prende piede"

posizionare spinte e scarichi in un futuro plantare.

E' nostra rituale abitudine verificare se un plantare, magari appena consegnato al paziente ,rispetti tali criteri geografici dei carichi e delle spinte prescritte.

Per metatarsalgie meccaniche definiamo un dolore plantare anteriore, in corrispondenza delle teste metatarsali, sostenuto da alterazioni funzionali architetturali dell'avampiede. Le cause più riconosciute possono essere: un ***piede cavo anteriore***, cioè una morfologia di piede con una proiezione obliqua e fortemente anteriore del carico; ***un piede plano trasverso*** (cioè una caduta verso il basso di tutt l'arco trasverso anteriore) , verificabile da un allargamento del ventaglio metatarsale , da un visibile appiattimento cutaneo dorsale dell'avampiede, da una maggiore "percezione" plantare delle teste metatarsali centrali; ***una metatarsalgia di trasferimento*** come nel caso di un alluce rigido o di una sua insufficienza fuzionale come nell'alluce valgo, con delega al carico dei metatarsi adiacenti (2,3, e 4); il ***neuroma di Morton***, che, qualunque ne sia la causa, anch'esso può beneficiare di un sollevamento delle teste metatarsali centrali attraverso un plantare dedicato;le metatarsalgie sostenute dalla ***griffe*** di una o più dita del piede. Anche qui, laddove la deformità delle dita non risulti rigida ed invincibile, un parziale recupero funzionale delle dita del piede con l'ausilio di un plantare può ulteriormente"risollevare" i metatarsi dai rispettivi ipercarichi.

In tutti questi casi, quando il dolore prende "piede" e le capacità elastiche di accomodamento dei tessuti risultano sensibilmente diminuite, il plantare rappresenta il primo e, molto spesso definitivo, step nel trattamento delle metatarsalgie .

La costruzione di un plantare prevede l'utilizzo di un materiale di rivestimento spugnoso morbido tipo il multiform o il neoprene ed un materiale per l'imbottitura a base di PPT (caucciu',silicone ed etilene),schiuma di latex silicone,schiuma di gomma a cellule aperte ecc.

Nel caso delle metatarsalgie viene collocato un rialzo a forma di cuore o di rene dietro le tre teste metatarsali centrali, o addirittura con l'aggiunta di una barra retrocapitata per scaricare anche il primo e quinto metatrso.

Tale tipo di presidio viene definito rialzo sottocapitato o precapitato.

Ora lo studio a cui ci riferiamo sembra aver dimostrato che,specie nelle persone anziane, un posizionamento "avanzato" del presidio, ossia lo spostamento più distale del rialzo , direttamente sotto la battuta delle teste e fino a 5 mm oltre, sembrerebbe più efficace di quello universalmente accettato retroposto.

Una popolazione di circa 31 pazienti, affetti da metatarsalgia per piede plano trasverso, è stato studiata proponendo per ognuno di loro una soluzione diversa di plantare.



Fig. 2

metatarsalgie,
quando il dolore “prende piede”

Il campione di pazienti che ha risposto più efficacemente all’utilizzo del plantare è quello con un rialzo delle teste metatarsali “avanzato”(sia esso una goccia, sia esso una barra vedi fig.2).

Probabilmente la spiegazione del risultato di questo lavoro è inscritto nel discostamento del piede, che comunque ,sempre si realizzerebbe, durante la propulsione del passo, dal rialzo metatarsale retro-capitato, specie quando il rialzo risulta troppo cedevole e basso.

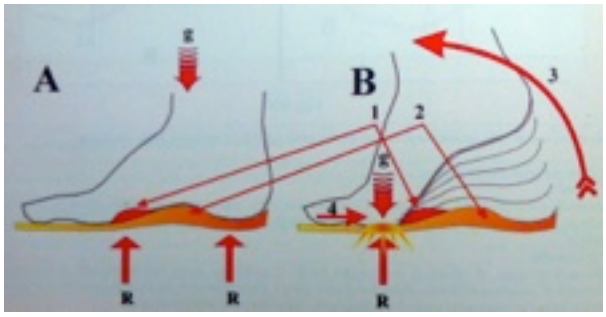



I nostri tecnici ortopedici hanno sempre integrato, su nostra prescrizione, nel plantare dedicato ,oltre ad un rialzo precapitato, precisamente disegnato e collocato, anche uno scarico ulteriore per i metatarsi centrali imbottendo il plantare, sulla battuta delle teste , con un tipo di materiale più morbido ed ammortizzante tipo spugna di gomma a cellule aperte o schiuma di Latex.

In alcuni casi, particolari e resistenti ,abbiamo associato alla ogiva retrocapitata uno scarico sulla porzione inferiore del plantare con speronatura cosiddetta a chela di granchio .